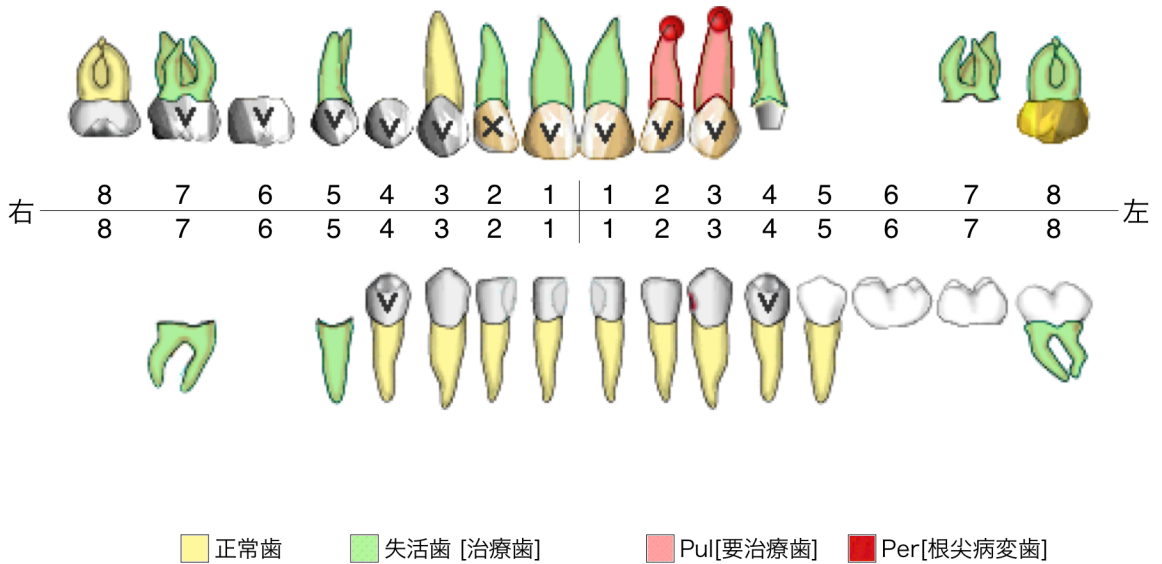


神経診断書



歯の根の部分の色で表しているところが、神経の診断をしたところです。

失活歯が11本あります。

これらの歯は治療済みです。

根尖病変歯が2本あります。

この歯は、バイ菌が歯の根の先の部分にまで流れ出て、膿の袋をつくっています。十分な根の中の治療や、膿の袋を取り出す治療が必要です。早く治療しましょう。



大川歯科医院

〒658-0072 兵庫県神戸市東灘区岡本4-6-1
 TEL 078-452-3910 FAX 078-412-6610
<http://www.ohkawa-dc-pic.com>